

# Entendiendo el síndrome de enteritis




**ELANCO**  
MR

## Las principales amenazas para la Integridad Intestinal son la coccidiosis y la enteritis

### 1 Signos clínicos:

- Cama mojada, diarrea
- Pasa alimento sin digerir
- Posible aumento en la mortalidad
- Posible incremento en los decomisos en el rastro

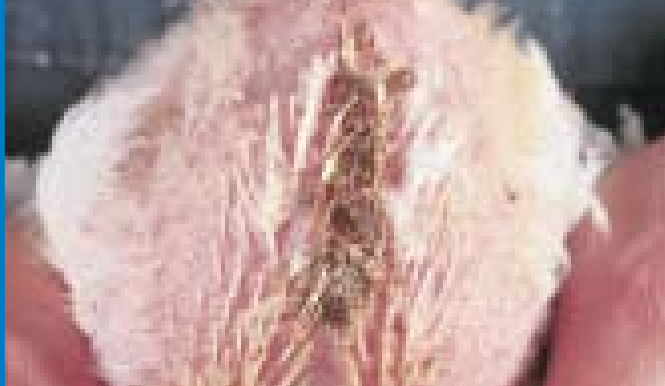

Deyecciones húmedas sobre la cama (izquierda) y sobre el papel (derecha)

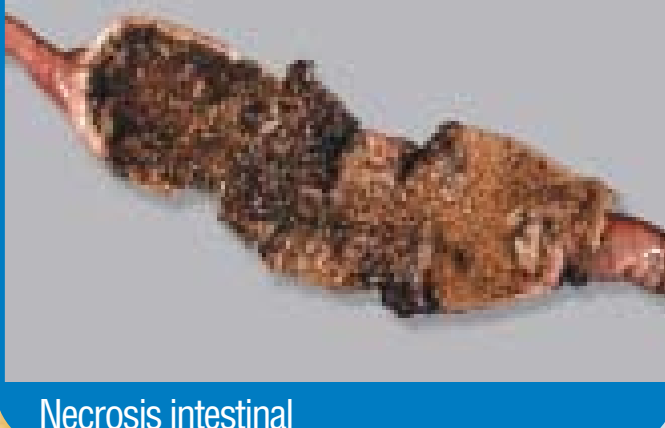

Aumento en la mortalidad

Examen de aves sacrificadas y muertas



Diarrea y heces pegajosas



Necrosis intestinal

|   | coccidiosis               | enteritis |   |
|---|---------------------------|-----------|---|
| Intestino pálido, engrosado o adelgazado que contiene exudado cremoso o acuoso; coalescencia completa de las lesiones en la mucosa de la parte media del intestino                              | <i>Eimeria acervulina</i> |           | Necrosis grave y extensa, enteritis necrótica clásica                                   |
| La pared intestinal anormal puede estar gravemente abombada; contenido café-rojizo, pútrido de moco, sangre y células sanguíneas digeridas  | <i>Eimeria maxima</i> *   |           | Placas más grandes de necrosis  |
| Numerosas lesiones en coalescencia se extienden por detrás del divertículo del saco vitelino; intestino anormalmente engrosado o adelgazado que aparece cubierto con lesiones; contenido acuoso | <i>Eimeria acervulina</i> |           | Necrosis focal  |
| La pared intestinal puede estar abombada y engrosada; superficie mucosa áspera; el intestino puede contener moco anaranjado o café con manchas de sangre  | <i>Eimeria maxima</i> *   |           | Las lesiones se pueden remover fácilmente al raspar con un escalpelo                    |
| Las lesiones que se extienden por debajo del duodeno son cerradas, pero no se tocan; el contenido parece normal   | <i>Eimeria acervulina</i> |           | Intestino delgado con pared adelgazada, con frecuencia inflamado y con contenido acuoso |
| La superficie serosa puede estar manchada de rojo, hemorragias localizadas; intestino engrosado (pero no abombado) puede contener moco anaranjado   | <i>Eimeria maxima</i> *   |           |   |
| Lesiones alargadas, blancas (hasta 5 por cm) se pueden observar cerca del duodeno sobre la superficie serosa o mucosa   | <i>Eimeria acervulina</i> |           |   |
| Pueden aparecer hemorragias pequeñas, rojas, localizadas sobre el lado seroso de un intestino por lo demás de apariencia normal   | <i>Eimeria maxima</i> *   |           |   |

### Diagnóstico

#### Enteritis clostridiana

##### Post mortem:

- Necrosis intestinal

##### Clinica:

- Ocurre, usualmente, entre los 15 y 25 días
- Caída de las tasas de crecimiento, diarrea, mortalidad, aves amontonadas, depresión, plumas ásperas

### Tratamiento

#### Enteritis clostridiana

- Implementar un programa de medicación estratégica. (Recordar, las pérdidas económicas comienzan en las etapas más tempranas de la enfermedad, antes que se observe mortalidad.)

### Disbacteriosis

#### Post mortem:

- Intestino con paredes adelgazadas
- Inflamación intestinal
- Contenido intestinal acuoso
- Moco anaranjado en el intestino

##### Clinica:

- Heces pegajosas
- Cama mojada
- Algunas veces deyecciones cecales espumosas
- Consumo de alimento reducido
- Actividad física reducida
- Consumo de agua normal o aumentado
- Mortalidad normal
- Puede observarse comportamiento de alimentación selectivo

### Disbacteriosis

#### Para confirmar el diagnóstico:

- Tratar con antibióticos y vigilar los resultados
- ¿Se resuelve el problema con el tratamiento?

**Si:** Continuar el tratamiento con antibiótico. Considerar el uso de cajas de arena en otras granjas para una detección temprana de heces aguadas (información disponible de Elanco).  
**Importante:** Para obtener los mejores resultados, el tratamiento se deberá iniciar lo más temprano posible.

**No:** Enteritis no relacionada con coccidiosis o crecimiento bacteriano excesivo, considerar:  
• Virus  
• Aspectos alimentarios  
• micotoxinas  
• calidad de la grasa/grasa rancia  
• aminas biogénicas

Diagnóstico probable si este es su único hallazgo. Revisar con cuidado, asegurarse de que no hay evidencia de enteritis con calificación 2, 3 ó 4.

## Resumen de enteritis bacteriana

| Presentación           | Signos clínicos  | Consideraciones de tratamiento  |
|------------------------|--|---|
| Enteritis clostridiana | • Ocurre, usualmente, entre los 15 y 25 días<br>• Caída de las tasas de crecimiento, diarrea, mortalidad, amontonamiento de las aves<br>• Depresión, plumas ásperas  | • Medicación estratégica con un antibiótico efectivo contra <i>C. perfringens</i>   |
| Colangiohepatitis      | • Agrandamiento del hígado, fibrosis y, con frecuencia, ictericia con decomisos al procesamiento   | • Medicación estratégica con un antibiótico efectivo contra <i>C. perfringens</i>   |
| Disbacteriosis         | • Deyecciones pegajosas<br>• Cama mojada<br>• Algunas veces deyecciones cecales espumosas<br>• Reducción del consumo de alimento<br>• Disminución de la actividad física<br>• Consumo de agua normal o aumentado<br>• Mortalidad normal<br>• Puede observarse comportamiento de alimentación selectivo | • Cuando se observa, tratar inmediatamente con un antibiótico<br>• <b>Importante:</b> para obtener los mejores resultados el tratamiento deberá iniciarse tan pronto como sea posible |

### Impacto de la enteritis sobre la economía y el desempeño

En una encuesta mundial a expertos avícolas, 43% de los veterinarios informó que las pérdidas económicas comienzan en los grados subclínicos. Otros estudios confirman el grave impacto económico de la enteritis:

- **Conversión alimenticia:** baja 4-10 puntos.
- **Peso vivo:** se reduce 30 - 120 g/ave
- **Mortalidad:** aumenta 1-5%
- **Decomisos:** se elevan hasta en 1%
- Los expertos avícolas calculan que el costo de la enteritis es \$0.05 dólares por ave o más

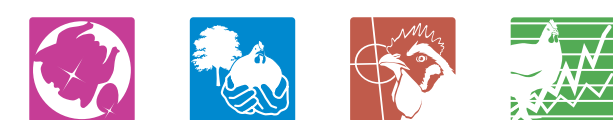Elanco Animal Health  
Es una división de  
Eli Lilly y Compañía de México  
Av. Américas No. 1592 Piso 1  
Col. Country Club,  
C.P. 44620  
Guadalajara, Jal.

F: (33) 3819-5556  
T: (33) 3819-5561  
www.elanco.com.mx

PPolipost0906205

Elanco® y la barra diagonal de color son marcas registradas de Eli Lilly y Compañía de México SA, de CV, ©2002. Elanco Animal Health. Todos los derechos reservados. A18274(02/02)

Johnson, J.K., Reid, W.M. Anticoccidial drugs: Lesion scoring techniques in battery and floor pen experiments with chickens. Exp. Parasitol., 28:30-36, 1970.  
Prescott, J. The prevention of experimentally induced necrotic enteritis in chickens by Avoparcin. Avian Diseases, 34:4, 1979.  
Kaldhusdal, M., Lovland, A. The economical impact of Clostridium perfringens is greater than anticipated. World Poultry, Vol 16, 6:50, 2000.



Promesas con Valor

# ¿Coccidiosis? Si usted tiene un problema, consulte con Elanco

\*Realizar siempre un examen microscópico antes de confirmar o eliminar un diagnóstico de Eimeria maxima.